

Kardiovaskuläre Nuklearmedizin

Möglichkeiten und Grenzen
der Myokardszintigraphie
mit $^{201}\text{Thallium}$

Symposium
in Bad Kreuznach
November 1980

Herausgeber:
G. Hör, Frankfurt a. M.
und
R. Felix, Berlin
unter Mitwirkung von
H. Botsch und F. D. Maul

S. Silber, M. Schwaiger, U. Klein, W. Rudolph

**Tomographische und planare Myokardszintigraphie
mit ²⁰¹-Thallium
zur Beurteilung der Ergebnisse koronarchirurgischer
Revaskularisationsmaßnahmen**

Klinik für Herz- und Kreislauferkrankungen, Deutsches Herzzentrum München
(Direktor: Prof. Dr. Werner Rudolph)

Zur Erfassung von Myokardischämien ist die 201-Thallium-Szintigraphie im Vergleich zu anderen nicht-invasiven Untersuchungsverfahren wie der Belastungs-Elektrokardiographie und der Belastungs-Radionuklidventrikulographie deshalb geeignet, weil 201-Thallium im wesentlichen flußabhängig im Myokard angereichert wird. (14, 16, 20, 22).

Mit der planaren Aufnahmetechnik können die Ergebnisse koronarer Bypass-Operationen beurteilt werden, insbesondere, wenn präoperative Vergleichsszintigramme vorliegen (7, 10, 11, 15, 25, 27, 29, 35,38). Die Befundung ausschließlich postoperativer 201-Thallium-Szintigramme weist jedoch eine niedrigere Sensitivität auf (33).

Daher untersuchten wir in der vorliegenden Studie, ob der Aussagewert des postoperativen 201-Thallium-Szintigramms durch Einsatz eines tomographischen Verfahrens mit quantitativer Auswertung gegenüber der planaren Szintigraphie gesteigert werden kann.

Krankengut und Methodik:

Bei 57 Patienten wurden die Befunde der Koronar- bzw. Bypass-Angiographie denen der 201-Thallium-Belastungs-Szintigraphie gegenübergestellt. Die Untersuchungen erfolgten 6 Monate nach Bypass-Operation. Als hämodynamisch wirksame Stenose eines Koronar- oder Bypass-Gefäßes galt eine Lumeneinengung von ≥ 75 Prozent. Zusätzliche Herzerkrankungen bestanden nicht.

Da mit der planaren Szintigraphie bei Vorliegen einer Mehrgefäßerkrankung Speicherdefekte, insbesondere im apikal-inferioren Bereich, einzelnen Koronararterien bzw. ihren größeren Seitenästen nicht sicher zugeordnet werden können und auch bei dem hier verwendeten tomographischen Verfahren eine teilweise Überlagerung unterschiedlicher Myokardbereiche zu berücksichtigen ist (18, 23, 40), wurden in dieser Studie Patienten mit »unvollständiger Revaskularisation« sowie einer Progression der koronaren Herzerkrankung ausgeschlossen.

Die 201-Thallium-Szintigraphie erfolgte bei 28 Patienten planar (Parallelloch-Kollimator, 1. Gruppe), bei 29 Patienten tomographisch (7-pinhole-Kollimator, 2. Gruppe). In der 1. Gruppe wurden bei 8 Patienten jeweils 1, bei 12 Patienten 2 und bei 8 Patienten 3 oder mehr Bypass-Implantate angelegt (durchschnittlich 2,3 Bypass-Implantate pro Patient). In der 2. Gruppe wurde bei 5 Patienten jeweils eine Bypass-Implantation, bei 11 Patienten 2 und bei 13 Patienten 3 oder mehr Bypass-Implantationen vorgenommen (durchschnittlich 2,6 Bypass-Implantate pro Patient). Bei 6 Patienten der 1. Gruppe und bei 8 Patienten der 2. Gruppe war

ein abgelaufener Hinterwandinfarkt nachweisbar. In der 1. Gruppe waren 87 Prozent, in der 2. Gruppe 90 Prozent der angelegten Bypass-Implantate vollständig offen.

Etwa 1 Minute vor Beendigung der im Liegen durchgeführten Belastung am Fahrradergometer wurden ca. 2,0 mCi ($7,4 \times 10^7$ Bq) 201-Thallium injiziert. Die planaren Szintigramme wurden in 6 Projektionen (300 000 counts/Bild) angefertigt (31, 32). Die visuelle Auswertung der Szintigramme erfolgte ausschließlich in Bezug auf den Nachweis einer Belastungs-Ischämie: Nur ein nach 2 Stunden (Spätaufnahme) reversibler Speicherdefekt galt als »positives Szintigramm«.

Zur Erstellung der Tomogramme wurde ein 7-pinhole-Kollimator verwendet (»Myokard-Kollimator«, Lochdurchmesser = 4,5 mm, Fa. CMS), der die gleichzeitige Registrierung der myokardialen 201-Thallium-Aktivität in 7 verschiedenen Projektionen ermöglicht (17, 36). Die Positionierung des Kamerakopfes

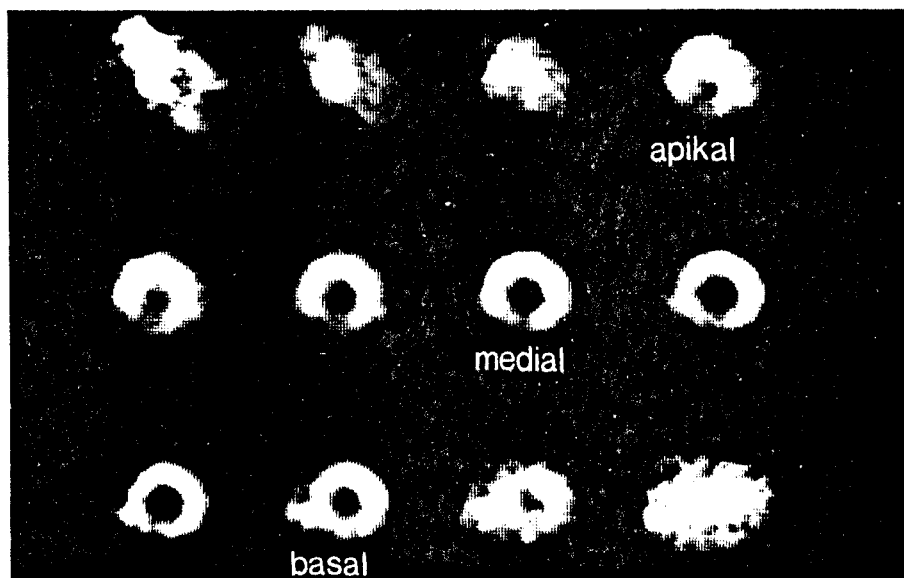


Abbildung 1:
201-Thallium-Tomogramm des Myokards (Frühaufnahme) eines Patienten mit **3-fachem Bypass** und **Verschluss** der Implantate **zum Ramus interventricularis anterior** sowie zur **rechten Koronararterie**. Dargestellt sind 12 Schnittebenen. Der apikale Schnitt wurde so gewählt, daß das Cavum eben sichtbar war, der basale Schnitt sollte noch die typische Form des linken Ventrikels erkennen lassen. Hieraus ergab sich die Festlegung des als medial bezeichneten Schnittes. In Anbetracht des geringen Tiefenauflösungsvermögens von ca. 2 cm (17) wurde auf die Auswertung der dazwischen liegenden Schichten verzichtet. Man erkennt einen Speicherdefekt, der dem apikalen und inferioren Bereich des linken Ventrikels zugeordnet werden kann.

erfolgte in 45 Grad linksschräger Projektion mit zusätzlicher Neigung nach kranial, bis der linke Ventrikel durch das zentrale Kollimatorloch am »Persistence-Scope« kreisförmig erschien. Dieses Vorgehen gewährleistet eine Anordnung der tomographischen Schnitte weitgehend senkrecht zur Längsachse des linken Ventrikels (28). Es wurde darauf geachtet, daß Positionswinkel und Abstand des Kollimators vom Patienten bei Früh- und Spätaufnahme (2 Stunden) gleich waren. Nach Anfertigung der Szintigramme (128 x 128 Matrixpunkte, 2 Bilder zu je 170 000 counts, 8 bits) und tomographischer Bildrekonstruktion von 12 Ebenen gelangte jeweils ein apikaler, medialer und basaler Schnitt zur Auswertung (Abb. 1.)

Die Quantifizierung der Tomogramme erfolgte nach Unterteilung in 12 radiär angeordnete, etwa gleich große Segmente (Abb. 2). Die Zählraten (counts/Matrixzelle/10 min) der Spätaufnahmen wurden zu den Zählraten der Frühaufnahmen analoger Segmente in Beziehung gesetzt. Da eine Rückverteilung als Ausdruck einer Belastungs-Ischämie grundsätzlich nicht nur durch eine Aktivitätszunahme im entsprechenden Segment, sondern auch durch eine fehlende oder im Vergleich zu gesundem Myokard langsamere Auswaschung zustande kommen kann (2, 12, 19, 22), wurde, um eine sichere Trennung minderperfundierter von normalperfundierten oder infarzierten Arealen zu erzielen, das Vorliegen einer Ischämie nur dann angenommen, wenn das Verhältnis der Aktivitätsraten zwischen Spät- und Frühaufnahme ≥ 1 betrug (Abb. 3). Diese

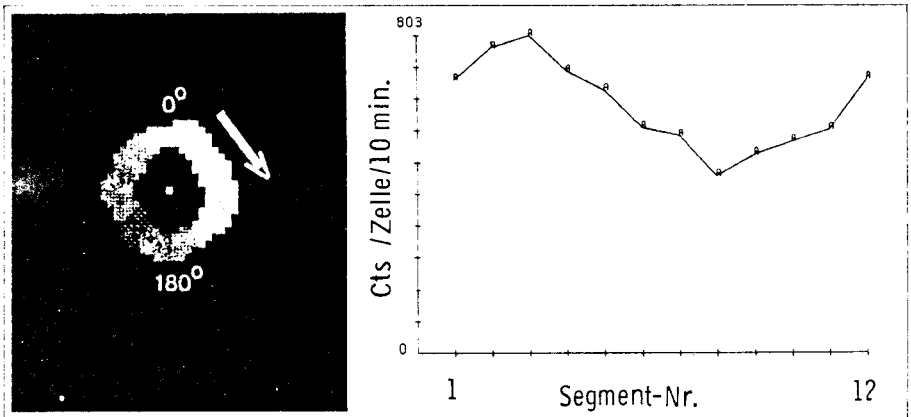


Abbildung 2: Segmenteinteilung der 201-Thallium-Myokard-Tomogramme. Ausgehend vom Mittelpunkt des Cavums erfolgte die Unterteilung des Myokards in 12 radiär angeordnete, etwa gleich große Segmente im Uhrzeigersinn, beginnend bei 0 Grad, entsprechend 0 Uhr (linkes Bild). Rechts ist die segmentale myokardiale 201-Thallium-Speicherung als counts/Matrixzelle/10 Minuten Aufnahmezeit für das jeweilige Segment in fortlaufender Nummerierung als Kurve dargestellt.

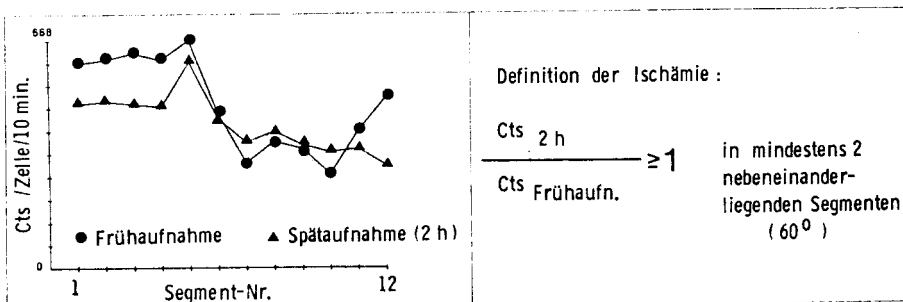


Abbildung 3:
Segmentale 201-Thallium-Aktivitätsraten bei einem Patienten mit **Vorderwandischämie**. Während im Posterolateralbereich (Segment 2-5) die 201-Thallium-Aktivitätsraten im Verlauf von 2 Stunden als Ausdruck einer normalen Auswaschung abnehmen, bleiben die 201-Thallium-Aktivitätsraten im Vorderwandspitzenbereich (Segment 6-10) als Ausdruck der Rückverteilung gleich oder steigen gering an. Die aus den Zählraten der Spät- und Frühaufnahme gebildeten Quotienten sind im Vorderwandspitzenbereich 1 (Belastungs-Ischämie).

Bedingung mußte in mindestens 2 nebeneinanderliegenden Segmenten erfüllt sein. Die Berechnung von Sensitivität und Spezifität erfolgte hinsichtlich der Erkennung eines Bypass-Verschlusses bzw. einer Bypass-Stenose.

Ergebnisse: Vollständig offene Bypass-Implantate

19 der 22 Patienten mit vollständig offenen Bypass-Implantaten zeigten ein unauffälliges Tomogramm, bei 3 Patienten waren die Ischämiekriterien erfüllt (Tab. 1).

Alle Patienten mit vollständig offenen Bypass-Implantaten zeigten ein unauffälliges planares Szintigramm (Tab. 1).

Bypass-Stenose bzw. -Verschluß

Unter Verwendung der 7-pinhole-Tomographie mit quantitativer Auswertung war bei allen 7 Patienten mit Bypass-Verschluß oder -Stenose eine Belastungs-Ischämie nachzuweisen (Tab. 1).

Die Sensitivität der 201-Thallium-Tomographie zur Erkennung eines Bypass-Verschlusses bzw. einer Bypass-Stenose betrug 100 Prozent (7/7), die Spezifität 86 Prozent (19/22).

Tabelle 1:

Ergebnisse der tomographischen und planaren 201-Thallium-Myokard-Szintigraphie bei 57 vollständig revaskularisierten Patienten im Vergleich zur Bypass-Durchgängigkeit.

	Bypass-Stenose bzw. Verschuß:		alle Bypass-Implantate offen:	
	TOMO	PLANAR	TOMO	PLANAR
201-Thallium-Szintigramm				
ischämie-positiv	7	5	3	∅
ischämie-negativ	∅	3	19	20

Mit der planaren Szintigraphie konnte bei 5 von 8 Patienten mit Bypass-Verschuß bzw. -Stenose eine Belastungs-Ischämie nachgewiesen werden (Tab. 1).

Somit ergab sich eine **Sensitivität** der **planaren** Szintigraphie zur Erkennung eines Bypass-Verschlusses bzw. einer -Stenose von 63 Prozent (5/8) und eine **Spezifität** von 100 Prozent (20/20).

Diskussion:

Eine wesentliche Limitation der planaren Szintigraphie ergibt sich aus der 2-dimensionalen Darstellung räumlicher Gebilde.

Planare Myokardszintigraphie

Selbst unter Anfertigung von Szintigrammen in verschiedenen Projektionen ist eine anatomische Trennung einzelner Myokardbereiche aufgrund ihrer Überlagerung nicht ausreichend möglich, so daß im planaren **201-Thallium-Szintigramm ischämische Gebiete von einer Ausdehnung unter etwa 5 cm³ und einer Flußreduktion um ca. die Hälfte nicht erkannt werden können (5, 21).**

Tomographische Myokardszintigraphie

Durch die Entwicklung tomographischer Verfahren wurde versucht, eine bessere Tiefenauflösung zu erzielen (17, 36). Der hierzu verwendete 7-pinhole-Kollimator

ermöglicht die gleichzeitige Registrierung der myokardialen 201-Thallium-Aktivität in 7 verschiedenen Projektionen mit einem Aufnahmewinkelbereich von maximal 53 Grad (17).

Die Ergebnisse der Studie zeigen, daß die Verwendung des **7-pinhole-Kollimators** und der quantitativen Auswertung im Vergleich mit der planaren Szintigraphie und visueller Auswertung eine höhere Sensitivität zur Erkennung eines Bypass-Verschlusses bzw. einer Bypass-Stenose erbrachte. Dieser diagnostische Gewinn wird jedoch durch die **niedrigere Spezifität** gemindert.

Vergleichende Wertung

Einschränkend ist zu bemerken, daß in dieser vergleichenden Arbeit die Ergebnisse der Tomographie den früher ermittelten Daten der planaren Szintigraphie gegenübergestellt wurden. Aus erst kürzlich durchgeführten Studien, in denen die Wertigkeit der planaren Szintigraphie mit der der 7-pinhole-Tomographie nach visueller und quantitativer Auswertung verglichen wurde, geht hervor, daß die berichtete höhere Aussagekraft der 7-pinhole-Tomographie (36) nicht auf dieses neue Aufnahmeverfahren, sondern auf die quantitative Auswertung zurückzuführen ist (26, 37).

Die von uns verwendete quantitative Auswertemethode erfaßt – im Gegensatz zu in den genannten Studien eingesetzten Auswerteverfahren (4) – Aktivitätsänderungen von Früh- zu Spätaufnahmen analoger Segmente, unabhängig von der Aktivitätsverteilung in den übrigen Myokardbereichen. Dieses Verfahren bietet daher den Vorteil, die Ausdehnung ischämischer Areale sicherer zu erfassen (1).

Die im planaren Szintigramm ischämie-negativen Befunde bei Patienten mit Bypass-Stenosen bzw. -Verschlüssen (postoperative Infarkte lagen nicht vor), können möglicherweise durch eine zu kleine, visuell nicht erfaßbare, Ischämieausdehnung erklärt werden (5, 13). Andererseits stellt sich die Frage, ob die durchgeführte Belastung eine Myokardischämie zur Folge hatte (24).

Koronarangiographie/Myokardszintigraphie

Da der **koronararteriographische** Befund wie auch die unter Ruhebedingungen kontrastmittelventrikulographisch beurteilte regionale Wandbewegung **keine sicheren Rückschlüsse auf das evtl. Vorhandensein ischämischer Gebiete zuläßt, besteht klinisch keine echte Referenzmethode zum Nachweis einer (Belastungs-)ischämie** (2, 6, 9, 34, 39).

Aus diesem Grunde ist auch eine eindeutige Interpretation der drei als **»falsch-positiv«** gewerteten Tomogramme bei Patienten ohne Koronar-bzw. Bypass-Stenose problematisch. Einerseits weist die Tatsache, daß diese Befunde

ausschließlich in den basalen (kamerafernen) Schnitten zu erheben waren, auf **Bildrekonstruktionsartefakte** hin, die mit dem Abstand der rekonstruierten Schichten vom Kollimator zunehmen (3, 40). Andererseits besteht die Möglichkeit, daß bei diesen Patienten die offenen Bypass-Implantate funktionell nicht ausreichen, um einen adäquaten Anstieg der Myokarddurchblutung unter Belastung zu gewährleisten (8).

Obwohl der Aussagewert des postoperativen 201-Thallium-Szintigramms durch die Verwendung der 7-pinhole-Tomographie nicht zunimmt, kann jedoch bei Patienten mit **vollständiger Revaskularisation** die Bypass-Durchgängigkeit beurteilt werden.

Ist dagegen bei der Interpretation ischämie-positiver 201-Thallium-Szintigramme die präoperative Koronaranatomie sowie der Revaskularisationsgrad nicht bekannt, kann oft nicht zwischen einer eingeschränkten Bypass-Durchgängigkeit und nicht überbrückten hämodynamisch wirksamen Koronararterienstenosen unterschieden werden (30). Daher ist zur Beurteilung der Ergebnisse koronar-chirurgischer Revaskularisationsmaßnahmen mit 201-Thallium – unabhängig von der verwendeten szintigraphischen Methode – die **genaue Kenntnis der präoperativen Koronaranatomie sowie des Ausmaßes der Revaskularisation erforderlich**.

Zusammenfassung:

Bei 57 vollständig revaskularisierten Patienten wurden die Ergebnisse der 7-pinhole-Tomographie und der planaren 201-Thallium-Szintigraphie mit der postoperativen Koronar- bzw. Bypass-Angiographie verglichen. Die Auswertung hinsichtlich Ischämie erfolgte bei den Tomogrammen quantitativ, bei der planaren Szintigraphie visuell. Die Sensitivität der Tomographie zur Erkennung eines Bypass-Verschlusses bzw. einer -Stenose betrug 100 Prozent (7/7), die der planaren Szintigraphie 63 Prozent (5/8). Die Spezifität der Tomographie wurde mit 86 Prozent (19/22), die der planaren Szintigraphie mit 100 Prozent (20/20) berechnet. Aus den Ergebnissen geht hervor, daß die Verwendung des 7-pinhole-Kollimators und der quantitativen Auswertung eine im Vergleich zur planaren Szintigraphie und visueller Auswertung höhere Sensitivität aufweist. Dieser diagnostische Gewinn wird jedoch durch die niedrigere Spezifität eingeschränkt. Unabhängig von der verwendeten szintigraphischen Methode können bei den meisten Patienten nach vollständiger Revaskularisation die Ergebnisse koronar-chirurgischer Revaskularisationsmaßnahmen beurteilt werden. Daher ist zur schlüssigen Beurteilung des postoperativen ischämie-positiven 201-Thallium-Szintigramms die genaue Kenntnis der präoperativen Koronaranatomie sowie des Ausmaßes der Revaskularisation erforderlich.

Literatur:

- (1) BELLER, G. A., WATSON, D. D., BERGER, B. C., MARTIN, R. P., TAYLOR, G. J.:
Detection of multivessel disease by exercise thallium-201 scintigraphy. *Amer. J. Cardiol.*, 45, 482 (1980)
- (2) BERGER, B. C., WATSON, D. D., BURWELL, L. R., CROSBY, I. K., WELLONS, H. A. TEATES, C. D., BELLER, G. A.:
Redistribution of Thallium at rest in patients with stable and unstable angina and the effect of coronary artery bypass surgery. *Circulation*, 60, 1114-1125 (1979)
- (3) BROOKEMAN, V. A.:
Performance characteristics of seven pinhole tomography. *J. Nucl. Med.*, 21, 28 (1980)
- (4) BUROW, R. D., POND, M., SCHAFFER, A. W., BECKER, L.:
»Circumferential profiles«: A new method for computer analysis of thallium-201 myocardial perfusion images. *J. Nucl. med.*, 20, 771-777 (1979)
- (5) COOK, D. J., BAILEY, I., STRAUSS, H. W., ROULEAU, J., WAGNER, H. N., PITT, B.:
Thallium-201 for myocardial imaging: Appearance of the normal heart. *J. Nucl. Med.*, 17, 583-589 (1976)
- (6) CORNISH, A. L., HANLEY, H. G., PATRICK, T. A., COLE, J. S., O'CONNOR, W.:
Failure of post-extrasystolic potentiation to identify viable, but ischemic myocardium. *Circulation*, 57/58, II-252 (1978)
- (7) EICHSTÄDT, H., GAUSS, A., ANDRASCH, R., FEINE, U., KOCHSIEK, K.:
Noninvasive perfusion control by thallium-201 myocardial scintigraphy after coronary artery bypass surgery. *Cardiovasc. Radiol.*, 2, 243-248 (1979)
- (8) FLECK, E., BIERNER, M., DIRSCHINGER, J., REDL, A., RUDOLPH, W.:
Einfluß der Belastungsart auf die linksventrikuläre Funktion bei Gesunden und bypassoperierten Patienten. *Zeitschr. f. Kardiologie*, 70, 307 (1981)
- (9) FREUDENBERG, H., LICHTLEN, P. R.:
Grenzen der intravitalen Koronarangiographie. Ein Vergleich mit postmortalen Befunden in 88 Fällen. *Zeitschr. f. Kardiologie*, 70, 339 (1981)
- (10) GREENBERG, B. H., HART, R., BOTVINICK, E. H., WERNER, J. A., BRUNDAGE, B. H., SHAMES, D. M., CHATTERJEE, K., PARMLEY, W. W.:
Thallium-201 myocardial perfusion scintigraphy to evaluate patients after coronary bypass surgery. *Amer. J. Cardiol.*, 42, 167-176 (1978)
- (11) HIRZEL, H. O., NUESCH, K., SIALER, G., HORST, W., KRAYENBÜHL, H. P.:
Thallium-201 exercise myocardial imaging to evaluate myocardial perfusion after coronary artery bypass surgery. *Brit. Heart J.*, 43, 426-435 (1980)
- (12) HÖR, G., SEBENING, H., SAUER, E., DRESSLER, J., LUTILSKY, L., WAGNER-MANSLAUF, C., BOFILIAS, I., WOLF, I., PABST, H. W.:
201-Thallium-redistribution analysis in early and delayed myocardial scintigrams of patients with coronary heart disease. *Eur. J. Nucl. Med.*, 4, 343-350 (1979)
- (13) ISKANDRIAN, A. S., SCHERER, H., CROLL, M. N., BEMIS, C. E., SEGAL, B. L., KIMBIRIS, D., WALLNER, R.:
Exercise 201-thallium myocardial scans in patients with disease limited to the secondary branches of the left coronary system. *Clin. Cardiol.*, 2, 121-125 (1979)

- (14) KENT, K. M., BORER, J. S., GREEN, M. V.:
Effects of coronary-artery bypass on global and regional left ventricular function during exercise. *New Engl. J. Med.*, 298, 1434-1439 (1978)
- (15) KOLIBASH, A. J., CALL, T. D., BUSH, C. A., TETALMAN, M. R., LEWIS, R. P.:
Myocardial perfusion as an indicator of graft patency after coronary artery bypass surgery. *Circulation*, 61, 882-887 (1980)
- (16) LAWRIE, G. M., MORRIS, G. C., HOWELL, J. F.:
Results of coronary bypass more than 5 years after operation in 434 patients clinical, treadmill exercise and angiographic correlations. *Amer. J. Cardiol.*, 40, 665-672 (1977)
- (17) LE FREE, M. T., VOGEL, R. A., KIRCH, D. L., STEELE, P. P.:
Seven-pin-hole tomography – a technical description. *J. Nucl. Med.*, 22, 48-54 (1981)
- (18) LENAERS, A., BLOCK, P., VAN THIEL, E., LEBEDELLE, M., BECQUEVORT, P., ERBSMANN, F., ERMANS, A. M.:
Segmental analysis of Tl-201 stress myocardial scintigraphy. *J. Nucl. Med.*, 18, 509-516 (1977)
- (19) LEPPA, J., ROSENKRANTZ, J., ROSENTHAL, R., BONTEMPS, R., YIPINTSOI, T.:
Quantitative Thallium-201 Redistribution with a fixed Coronary Stenosis in dogs. *Circulation*, 63, 632-639 (1981)
- (20) MC CONAHAY, D. R., VALDES, M., MCCALLISTER, B. D.:
Accuracy of treadmill testing in assessment of direct myocardial revascularization. *Circulation*, 56, 548-552 (1977)
- (21) MUELLER, T. M., MARCUS, M. L., EHRHARDT, J. C., CHAUDHURI, T., ABOUD, F. M.:
Limitations of thallium-201 myocardial perfusion scintigrams. *Circulation*, 54, 640-646 (1976)
- (22) POHOST, G. M., ALPERT, N. M., INGWALL, J. S., STRAUSS, H. W.:
Thallium redistribution: Mechanisms and clinical utility *Semin. Nucl. Med.*, 10, 70-93 (1980)
- (23) RIGO, P., BAILEY, I. K., GRIFFITH, L. S. C., PITT, B., BUROW, R. D., WAGNER, H. N., BECKER, L. C.:
Value and limitations of segmental Analysis of Stress Thallium Myocardial Imaging for localisation of coronary artery disease. *Circulation*, 61, 973-981 (1980)
- (24) RIGO, P., BECKER, L. C., GRIFFITH, L. S. C., ALDERSON, P. O., BAILEY, I. K., PITT, B., BUROW, R. D., WAGNER, H. N.:
Influence of coronary collateral vessels on the results of thallium-201 myocardial stress imaging *Amer. J. Cardiol.*, 44, 452-458 (1979)
- (25) RITCHIE, J. L., NARAHARA, K. A., TROBAUGH, G. B., WILLIAMS, D. L., HAMILTON, G. W.:
Thallium-201 myocardial imaging before and after coronary revascularization. Assessment of regional myocardial blood flow and graft patency. *Circulation*, 56, 830-836 (1977)
- (26) RITCHIE, J. L., WILLIAMS, D. L., CALDWELL, J. H., STRATTON, J. R., HARP, G. D., VOGEL, R. A., HAMILTON, G. W.:
Seven-pin-hole emission tomography with thallium-201 in patients with prior myocardial infarction. *J. Nucl. Med.* 22, 107-112 (1981)
- (27) ROBINSON, P. S., WILLIAMS, B. T., WEBB-PEPLOE, M. M., CROWTHER, A., COLTART, D. J.:
Thallium-201 myocardial imaging in assessment of results of aortocoronary bypass surgery. *Brit. Heart J.*, 42, 455-462 (1979)

- (28) ROLLO, F. D., PATTON, J. A.:
Perspectives on seven-pinhole tomography. *J. Nucl. Med.*, 21, 888-889 (1980)
- (29) SBARBARO, J. A., KARUNARATNE, H., CANTEZ, S., HARPER, P. V., RESNEKOV, L.:
Thallium-201 imaging in assessment of aortocoronary artery bypass graft patency. *Brit. Heart J.*, 42, 553-561 (1979)
- (30) SCHICHA, H., BLANKE, H., RENTROP, P., KARSCH, K. R., KREUZER, H., EMRICH, D.:
Myokardszintigraphie mit Thallium-201 zur Feststellung der Funktionsfähigkeit aortokoronarer Bypässe bei Mehr-Gefäß-KHK und Mehrfach-Bypässen. *Zeitschr. f. Kardiol.*, 69, 531-535 (1980)
- (31) SILBER, S., FLECK, E., KLEIN, U., RUDOLPH, W.:
Wertigkeit der Thallium-201 Belastungsszintigraphie im Vergleich zur Belastungselektrokardiographie bei Patienten mit koronarer Herzerkrankung ohne Myokardinfarkt. *Herz*, 4, 359-369 (1979)
- (32) SILBER, S., FLECK, E., BIERNER, M., KLEIN, U., RUDOLPH, W.:
Szintigraphischer Nachweis abgelaufener transmuraler Myokardinfarkte mit Thallium-201. *Herz*, 4, 428-437 (1979)
- (33) SILBER, S., SCHWAIGER, M., FLECK, E., KLEIN, U., RUDOLPH, W.:
Beurteilung des Ergebnisses einer koronaren Bypass-Operation mittels 201-Thallium-Szintigraphie. *Zeitschr. f. Kardiol.* 68, 631 (1979)
- (34) STADIUS, M., McANULTY, J. H., CUTLER, J., ROSCH, J., RAHIMTOOLA, S. H.:
Specificity, sensitivity and accuracy of the nitroglycerin ventriculogram as a predictor of surgically reversible wall motion abnormalities. *Amer. J. Cardiol.*, 45, 399 (1980)
- (35) VERANI, M., MARCUS, M. L., SPOTO, G., ROSSO, N. P., EHRHARDT, J. C., RAZZAK, M. A.:
Thallium-201 myocardial perfusion scintigrams in the evaluation of aorto-coronary saphenous bypass surgery. *J. Nucl. Med.*, 19, 765-772 (1978)
- (36) VOGEL, R. A., KIRCH, D., LeFREE, M., STEELE, P.:
A new method of multiplanar emission tomography using a seven pinhole collimator and an Anger scintillation camera. *J. Nucl. Med.*, 19, 648-654 (1978)
- (37) VOGEL, R. A., ALDERSON, P., BERMAN, D., CALDWELL, J., THRALL, J., VAN ASWEGEN, A., BECKER, L., BRADY, T., FREEMAN, M., KIRCH, D., LeFREE, M., LINKS, J., PANTALEO, N., RITCHIE, J., STANILOFF, H., HAMILTON, G., PITT, B., WAGNER, H., GREEN, A.:
A multicenter comparison of standard and seven pinhole tomographic TI-201 Scintigraphy. *Circulation*, 62, III-9 (1980)
- (38) WAINWRIGHT, R. J., BRENNAND-ROPER, D. A., MAISEY, M. N., SOWTON, E.:
Exercise thallium-201 myocardial scintigraphy in the follow-up of aortocoronary bypass graft surgery. *Brit. Heart J.*, 43, 56-66 (1980)
- (39) WEBER, M., ZITZMANN, A., THEISEN, K., HALBRITTER, R., JAHRMÄRKER, H.:
Reversibilität regionaler Asynergien vor und nach Bypassoperation. *Zeitschr. f. Kardiol.*, 70, 306 (1981)
- (40) WILLIAMS, D. L., RITCHIE, J. L., HARP, G. D., CALDWELL, J. H., HAMILTON, G. W.:
In vivo simulation of thallium-201 myocardial scintigraphy by seven-pinhole emission tomography. *J. Nucl. Med.*, 21, 821-828 (1980)

Herausgeber:

Professor Dr. med. G. Hör

Leiter der Abteilung für Allgemeine Nuklearmedizin,
Zentrum der Radiologie, Klinikum der
Universität Frankfurt am Main.

Professor Dr. med. R. Felix

Leiter der Abteilung Radiologie mit Poliklinik,
Universitätsklinikum Charlottenburg der
Freien Universität Berlin

© 1981 by Schnetztor-Verlag, Konstanz

Alle Rechte, auch die des auszugsweisen Nachdrucks, der fotografischen Wiedergabe und der Übersetzung vorbehalten.

Lithographie: Main-Kitschke, Frankfurt/M.

Herstellung: Druckerei und Verlag Kern und Birner, Frankfurt/M.

ISBN 3-87018-017-X