

Rationale Therapieentscheidung beim akuten Koronarsyndrom

Bei einem 63-jährigen adipösen Patienten mit seit Jahren bestehender arterieller Hypertonie und Hyperlipidämie bestanden vor zwei Tagen heftige retrosternale Schmerzen beim Autofahren. Das am übernächsten Tag abgeleitete EKG zeigt folgendes Bild (Abbildung unten).

Therapie und Verlauf

Der Patient wird sofort stationär eingewiesen und erhält ASS und Nitroglyzerin. Der in der Praxis durchgeführte Troponin-Test ist negativ. Im weiteren Verlauf sind keine EKG-Veränderungen nachweisbar und es ist auch kein Enzymanstieg zu beobachten. Trotz medikamentöser Therapie hat der

Patient nächtliche Angina-pectoris Anfälle. Zur Besserung der Symptomatik erhält der Patient eine PTCA mit Stentimplantation und nachfolgend eine medikamentöse Begleittherapie mit Clopidogrel (initial 300 mg, anschließend 75 mg täglich), außerdem Nitrate, 100 mg ASS und niedermolekulares Heparin.

Die Entlassungsdiagnose lautet:

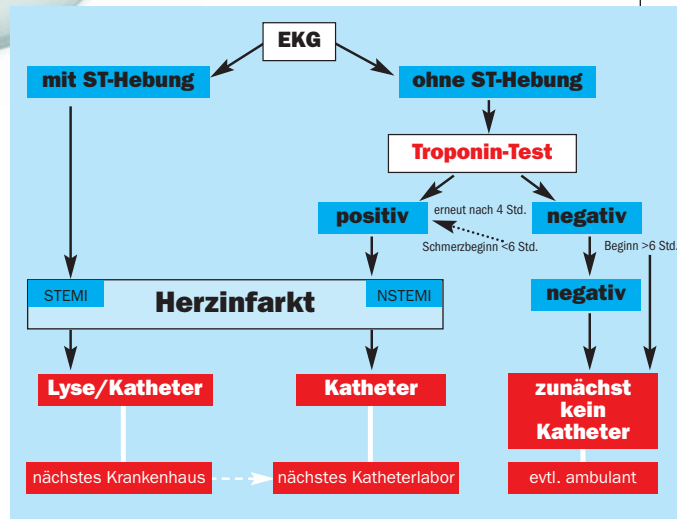
- Koronare 1-Gefäßerkrankung
- Z.n. akutem Koronarsyndrom
- mit instabiler Angina pectoris
- Z.n. elektiver PTCA einer hochgradigen LAD-Stenose und Stentimplantation

Diskussion

Das akute Koronarsyndrom entsteht durch die Ruptur einer atherosklerotischen Plaque. Dies führt zur Thrombozytenaktivierung und -aggregation mit der Folge einer Thrombusbildung, die jedoch das Gefäß nicht vollkommen verschließt. Klinisch äußert sich das akute Koronarsystem in meist in Ruhe auftretenden starken Stenokardien. Bei jedem zweiten betroffenen Patienten zeigen sich EKG-Veränderungen in Form von T-Negativierungen bzw. ST-Streckensenkungen. Ein weiterer Risikoindikator ist der positive Troponin-Test, der jedoch beim oben dargestellten Patienten negativ war.

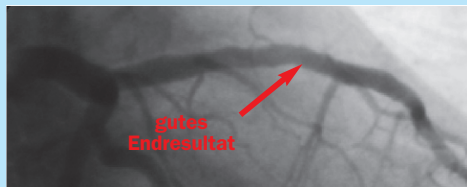
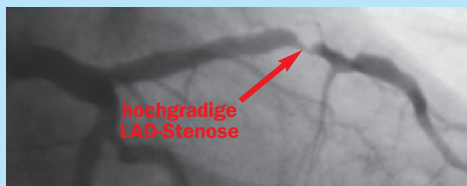
Vorrangiges Therapieziel ist die Verhinderung des transmuralen Myokardinfarktes. Hierbei steht neben einer Heparinisierung z.B. mit einem niedermolekularen Heparin eine effektive Thrombozytenaggregationshemmung im Vordergrund.

Die Bedeutung von Clopido-

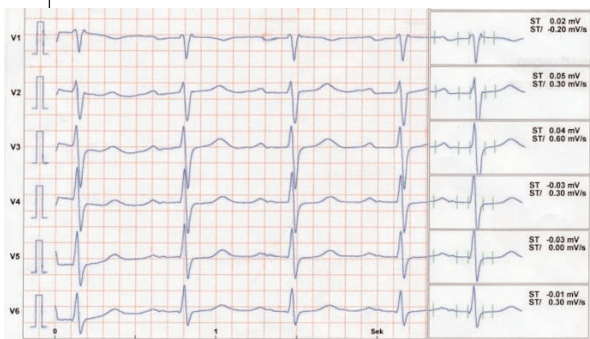


Entscheidungsbaum beim akuten Koronarsyndrom.

NSTEMI = ST normal, STEMI = ST-Hebung



Besserung der Symptomatik nach Stenting



EKG zwei Tage nach Angina-pectoris-Symptomatik

grel nach koronarem Stenting belegt eindrücklich die kürzlich veröffentlichte PCI-CURE-Studie. In PCI-CURE senkte Clopidogrel 75 mg/d (initial 300 mg) plus ASS (81 - 325 mg/d) das Risiko von kardiovaskulären Todesfällen oder Myokardinfarkten bei 2.658 Patienten mit akutem Koronarsyndrom, bei denen eine Ballondilatation oder koronares Stenting durchgeführt wurde, während des Beobachtungszeitraums von durchschnittlich neun Monaten um 31 % (p = 0,002) im Vergleich zu ASS allein.

Dr. med. Dirk Nonhoff

Wellness-Wochenende zu gewinnen

Wie lange sollte Clopidogrel nach Stentimplantation zur Prophylaxe gegeben werden?

Zu gewinnen gibt es ein Wellness-Wochenende zu zweit in einem Erholungsort in Ihrer Nähe. Der Einsendeschluss ist der 26.04.2002.

Lösungen bitte an WPV. GmbH, Stichwort: Fall des Monats, Riehler Straße 36, 50668 Köln oder Fax: 0221/7764100.