

# Hochdosierte systemische Streptokinase-Therapie bei akutem Herzinfarkt

E. Feder, P. Trenkwalder, S. Silber, M. Weber, H. Lydtin

Die Fibrinolyse-Therapie des akuten Herzinfarktes wird mit dem Ziel angewandt, die Infarktgröße zu verkleinern. Im Vergleich mit der intrakoronaren Verabreichung dieser Therapie ist die hochdosierte intravenöse Kurzzeitlyse mit Streptokinase vorteilhaft, weil sie risikoärmer, schneller verfügbar und apparativ weniger aufwendig ist. Die folgende Veröffentlichung hat den Sinn, die Perspektive, die sich in der Behandlung des Myokardinfarktes durch einen kausalen Therapie-Ansatz abzeichnet, an einem günstig verlaufenen Einzelbeispiel zu demonstrieren. Es wird ein Patient mit akutem Vorderwandinfarkt und Herzinsuffizienz beschrieben, bei dem durch die Lysetherapie ein hochsitzender Verschuß des R. interventricularis anterior der linken Koronararterie (RIVA) wiedereröffnet wurde und daraus die Wiederherstellung einer normalen linksventrikulären Funktion resultierte.

High-Dose Therapy with Streptokinase in Acute Myocardial Infarction: Fibrinolytic therapy is employed in acute myocardial infarction with the goal of reducing infarct size. In comparison with the intracoronary application of such therapy, the use of high-dose short-acting intravenous streptokinase appears to offer distinct advantages in that the drug is more rapidly available and there is a reduction in patient risk and in the amount of apparatus

required. The aim of this report is to demonstrate the potential of a new therapeutic approach to the therapy of myocardial infarction. A patient with acute anterior-wall myocardial infarction and congestive heart failure is presented in whom the use of streptokinase resulted in recanalization of the left anterior descending coronary artery and subsequently in normal left ventricular function.

In den letzten Jahren ergaben sich zunehmend Indizien für eine wesentliche Rolle der Koronarthrombose in der Kausalpathogenese des Herzinfarktes (12, 20). Durch intrakoronare Fibrinolyse innerhalb von 3 Std. nach akutem Myokardinfarkt gelingt es bei 70 bis 90% der Patienten, das thrombotisch verschlossene Gefäß wieder zu eröffnen (5, 8, 16). Offen

ist, ob die Infarktgröße dadurch vermindert wird, ob die Langzeitprognose dadurch verbessert wird und ob die systemische Anwendung von Streptokinase in gleicher Weise wie die intrakoronare Applikation wirksam ist. Die nachfolgende Beobachtung zeigt in eindrucksvoller Weise, daß besonders Patienten mit einem voraussehbar großen Infarktareal

von einer rechtzeitigen hochdosierten systemischen Fibrinolyse profitieren können.

## Kasuistik

Ein 56jähriger Mann – Zigarettenraucher – wird 30 Minuten nach dem Beginn stärkster retrosternaler Schmerzen, die nach dem Mittagessen eingesetzt haben, notfallmäßig aufgenommen. Der Patient kann wegen stärkster Schmerzen und Atemnot keine Angaben zur Vorgeschichte machen. Die Ehefrau gibt an, daß seit mehreren Tagen retrosternale Schmerzen bei Belastung neu aufgetreten seien – ein Ruhe-EKG beim Hausarzt sei normal verlaufen, eine Kontrolle jedoch vereinbart worden. Wegen vereinzelter ventrikulärer Extrasystolen und eines mäßigen Bluthochdruckes habe der Patient seit einem halben Jahr unregelmäßig Metoprolol eingenommen.

Bei der körperlichen Untersuchung ist der Mann schweißüberströmt mit kühlen und zyanotischen Extremitäten. Blutdruck: 150/80 mmHg, Puls 100 S/Min.; über der Lunge feuchte RGs bis 15 cm oberhalb der unteren Lungengrenzen. Das EKG zeigt eine frische transmurale Vorderwandischämie (Abb. 1 A), die Röntgen-Thoraxaufnahme im Liegen eine akute zentrale und periphere Lungenstauung (Abb. 2).

Laborbefunde: CPK 24 U/l (nach 6 Std. 367 U/l bzw. nach 18 und 44 Std. 240 bzw. 60 U/l), Gerinnungsstatus normal, Hämatokrit 52%, Serum-Kalium 3,4 mval/l.

Die intravenösen Gaben von Diazepam (10 mg), Morphinhydrochlorid (10 mg), ISDN (Isosorbiddinitrat, Bolus 3 mg, Perfusor 180 gamma/Min.) und Lidocain (wegen vereinzelter ventrikulärer Extrasystolen, Bolus 100 mg, Perfusor 4 mg/Min.) änderten den Gesamtzustand nicht. In der Annahme eines großen ablaufenden Vorderwandinfarktes mit bereits eingeschränkter Ventrikelfunktion und wegen der kurzen Zeit seit Symptombeginn entschlossen wir uns zur intravenösen Fibrinolyse-Therapie entsprechend den Angaben von Schröder (16). 45 Minuten nach Schmerzbeginn und nach Gabe von 100 mg Prednisolon intravenös erhielt der Patient 1,5 Mill. E Streptokinase über die Dauer von 60 Min. Während dieser Zeit zeigte das EKG vorübergehend eine AV-Dissoziation mit Rechtsschenkelblock und linksanteriorem Hemi-

Dr. med. E. Feder, Dr. med. P. Trenkwalder, Prof. Dr. med. H. Lydtin, Kreis Krankenhaus Starnberg, Akademisches Lehrkrankenhaus der Universität München, Obwaldstraße 1, D-8130 Starnberg, Dr. med. S. Silber, Dr. med. M. Weber, II. Medizinische Klinik Innenstadt (Direktor: Prof. Dr. med. E. Buchborn) der Universität, Ziemssenstr. 1, D-8000 München 2.

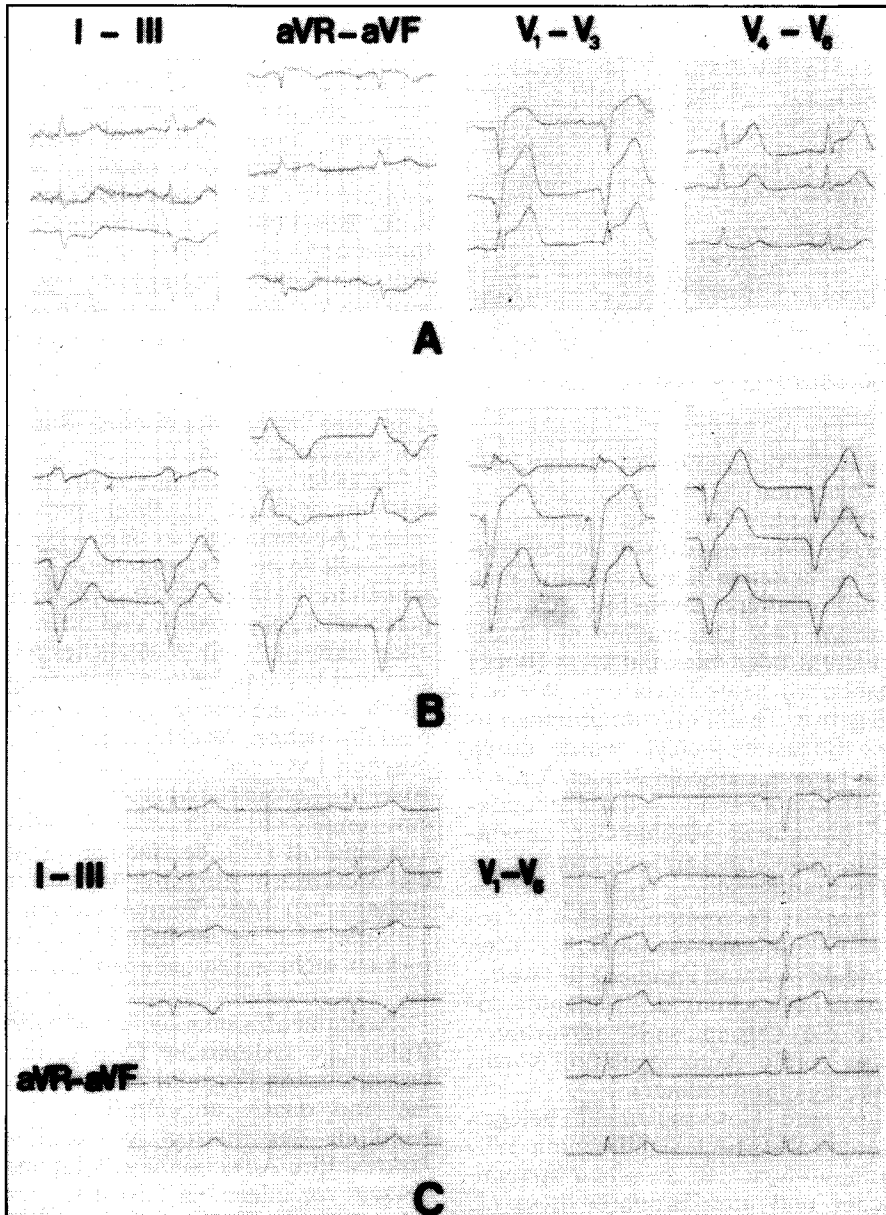


Abb. 1: EKG-Ablauf. A: Frischer Vorderwandinfarkt mit direkten (V<sub>1</sub>-V<sub>6</sub>) und indirekten Infarktzeichen (III, aVF). B: Arrhythmie während Streptokinase-Therapie (AV-Dissoziation, linksanteriorer Hemiblock, inkompletter Rechtsschenkelblock). C: 3 Wochen nach Akutereignis und Lysetherapie.

block ohne Abfall der Kammerfrequenz (Abb. 1 B). 100 Min. nach Schmerzbeginn war der Patient beschwerdefrei und in stabilem Sinusrhythmus; gleichzeitig begann sich die Körperperipherie zu erwärmen und nach weiteren 3 Std. bestanden keine klinischen Herzinsuffizienzzeichen mehr. Als Dauertherapie gaben wir nach Überbrückung mit Heparin (1000 E/Std.) Phenprocoumon sowie ab dem 2. Tag Metoprolol (4×50 mg) und Nifedipin retard (3×20 mg).

Zwei Wochen nach dem Akutereignis und

nach einer unauffälligen Rekonvaleszenz wurde eine selektive Koronarangiographie durchgeführt. Sie ergab bei Linksversorgungstyp eine hochsitzende 30- bis 50%ige Stenose des RIVA (Ramus interventricularis anterior) (Abb. 3). Das Laevokardiogramm (Abb. 4) war normal (Ejektionsfraktion 65%), ebenso der linksventrikuläre enddiastolische Druck. In einem Thallium-Myokard-Szintigramm unter einer Belastung von 120 W erwies sich die RIVA-Stenose als hämodynamisch nicht relevant.

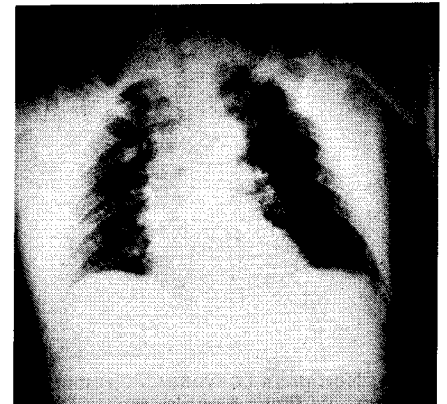


Abb. 2: Die Röntgen-Thoraxaufnahme (liegend) zeigt bei der stationären Aufnahme akute Lungenstauungszeichen.

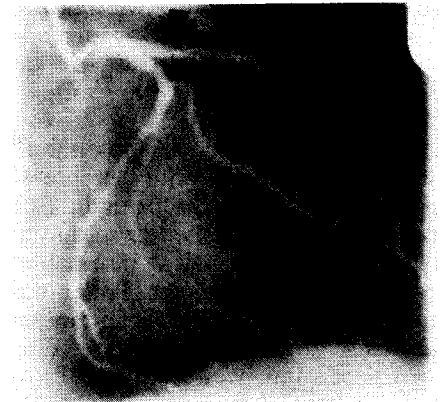


Abb. 3: Das selektive Koronarangiogramm in RAO-Projektion zeigt 2 Wochen nach akutem Vorderwandinfarkt eine 30- bis 50%ige Stenose des RIVA (Pfeil).

### Diskussion

Der Versuch, mit fibrinolytischer Therapie den Infarktverlauf günstig zu beeinflussen, ist nicht neu. Eine 24 Std. dauernde „Schemalyse“ hat in der Europäischen Multicenter Studie von 1979 (18) die Mortalität nach akutem Herzinfarkt im Vergleich zu einem nicht behandelten Kontrollkollektiv halbiert. Die Einschlusskriterien beinhalteten jedoch den elektrokardiographischen und enzymatischen Infarktnachweis sowie eine Zeitspanne bis zu 12 Std. von Schmerz- bis Therapiebeginn. Die gebesserte Überlebensrate scheint somit nicht durch eine Infarktverkleinerung, sondern durch eine Änderung der Hämodynamik (z. B. Nachlastsenkung durch Viskositätsabnahme) erklärbar. Ziel der in

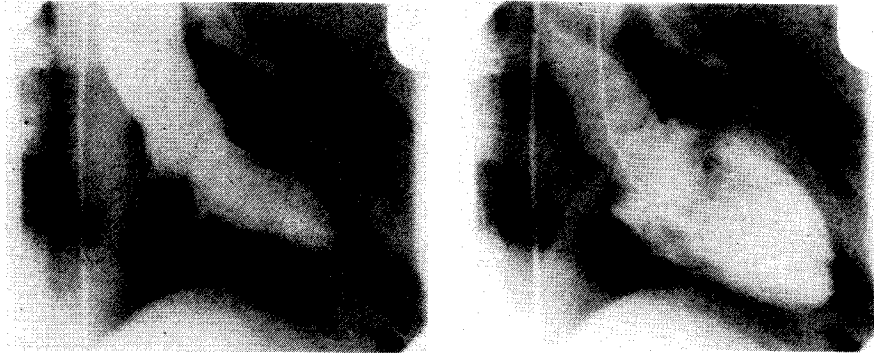

Abb. 4: Normales Laevokardiogramm 2 Wochen nach akutem Vorderwandinfarkt und Lysetherapie (links Systole, rechts Diastole).

letzter Zeit durchgeführten Lysen ist dagegen die Verkleinerung der Infarktgröße und die kurz- wie mittelfristige Erhaltung der linksventrikulären Funktion (mittelfristig durch Zeitgewinn bis zur evtl. Bypass-Operation).

Der vorliegende Fall dokumentiert stellvertretend für mehrere gleichsinnige Beobachtungen die Effizienz der systemischen Lyse durch Wiederherstellung der normalen Pumpfunktion bei einem Patienten mit Herzinsuffizienz nach einem akuten Vorderwandinfarkt. Wir publizieren ihn, weil derartige Einzelbeobachtungen nicht verloren gehen sollten, solange die statistische Absicherung der Lysetherapie durch prospektive randomisierte Studien gerade bei Kranken mit großem präsumptivem Infarktareal nicht kurzfristig zu erwarten ist. Dem Einwand, bei unserem Patienten habe kein anlaufender Myokardinfarkt vorgelegen, ist entgegenzuhalten: Gegen eine Prinzmetal-Angina (Koronarspasmus) sprechen die Anamnese mit kurzzeitigem Bestehen einer neu aufgetretenen Belastungsangina und die fehlende Wirksamkeit von intravenösem ISDN. Eine Spontanlyse ist unwahrscheinlich, da in Fällen mit Vorderwandinfarkt trotz Rekanalisierung immer eine angiographisch nachweisbare linksventrikuläre Funktionsstörung resultiert (4). Auch nach Untersuchungen von Engel (3) ließen sich bei Frauen mit Myokardinfarkt ohne angiographisch nachweisbare Koronarobstruktionen später Wandbewegungsstörungen zuordnen. Sie fehlen im

Laevokardiogramm des von uns beschriebenen Patienten.

Während der Lyse auftretende Arrhythmien sind nicht ungewöhnlich – für den in diesem Fall und auch sonst häufiger gesehenen Arrhythmietyp (AV-Dissoziation mit faszikulärem oder bifaszikulärem Block) haben wir keine Erklärung. Wie das negative Thallium-Szintigramm unter Belastung belegt, wurde durch die Lyse mit anschließender Antikoagulation nicht nur Zeit für sekundäre präventive Maßnahmen gewonnen, sondern ein eigenständiges Therapie-Ergebnis mit günstiger Prognose (asymptomatische Eingefäß-Erkrankung) erzielt (7, 9). Offen sind die Art und Frequenz der weiteren Überwachung des Patienten sowie die Thrombose-Rezidivprophylaxe (orale Antikoagulation versus Aggregationshemmer).

Neuere Untersuchungen belegen keinen statistisch signifikanten Wirkungsunterschied zwischen systemischer und intrakoronarer Lyse (1, 10, 14). Fehlen einer Patientenselektion oder nicht rechtzeitiger Lysebeginn könnten dafür verantwortlich sein, daß die Besserung der linksventrikulären Funktion nach gelungener intrakoronarer Lyse widersprüchlich beurteilt wird. Retrospektiv an mehreren hundert Patienten gewonnene Daten stärken jedoch die Vorstellung, nach der Patienten mit großem Vorderwandinfarkt im besonderen Maße von rechtzeitiger Rekanalisierung durch die Lyse profitieren (8, 11, 15, 18). Darunter fallen gehäuft auch junge Patienten (unter 40 Jahre), die eine vorbestehende Angina

pectoris verneinen oder bei denen diese erst vor kurzem neu aufgetreten ist: Sie entwickeln häufiger als ältere Patienten eine mäßige oder schwere linksventrikuläre Funktionsstörung als Folge eines großen Infarktes (6). Wir haben uns deshalb unter Beachtung der Kontraindikationen und einem Zeitlimit (unter 3 Std. seit Schmerzbeginn) zur systemischen Anwendung der Lyse in den Fällen entschlossen, die eine erhebliche Infarktbedingte Einschränkung bzw. Verschlechterungstendenz der hämodynamischen Situation erkennen lassen.

Vergleicht man intrakoronare und systemische Lyse in ihrer praktischen Anwendung, so überwiegen die Vorteile der systemischen Lyse: schnellere Verfügbarkeit; geringerer personeller, apparativer und finanzieller Aufwand; kein zusätzliches Risiko und keine psychische Belastung durch Koronarangiographie in der Notfallsituation. Nachteile der systemischen Lyse sind das Fehlen eines Ausgangskoronarangiogramms und ein angeblich langsamerer Wirkungseintritt (13), der jedoch durch die wesentlich kürzere Anlaufzeit ausgeglichen wird. Blutungskomplikationen sind bei beiden Therapieformen nicht auszuschließen (2, 13, 16).

Zusammenfassend halten wir die frühzeitige systemische Lyse in der beschriebenen Form für eine wirksame und relativ ungefährliche Behandlung des frischen Myokardinfarktes. Ihre Anwendung scheint uns derzeit vor allem bei Patienten mit erkennbar großem Infarktareal gerechtfertigt, deren schlechte Prognose gegen das mögliche Risiko der Lyse (Arrhythmie, systemische Blutung, hämorrhagischer Myokardinfarkt) abzuwägen ist. Endgültige Aussagen über Patientenselektion und Langzeiteffekt der Lyse auf Mortalität und Morbidität Infarktkranker müssen laufenden randomisierten Studien vorbehalten bleiben. Die Koronarangiographie und das Thalliumszintigramm wurden in der II. Med. Klinik Innenstadt, Ziemssenstraße, der Universität München durchgeführt.

Dokumentation: D7, D12 – C8 Streptokinase – Herzinfarkt

## Literatur

1. **Berte, L. E. u. Mitarb.:** Randomized comparison of intravenous and intracoronary streptokinase in early postmyocardial infarction. *Circulation* 68 Suppl. III (1983) 119.
2. **Cowley, M. J. u. Mitarb.:** Fibrinolytic effects of intracoronary streptokinase administration in patients with acute myocardial infarction and coronary insufficiency. *Circulation* 67 (1983) 1031.
3. **Engel, H. J., Engel, E., Lichtlen, P. R.:** Acute myocardial infarction in young women: Evidence of spontaneous lysis of a coronary thrombus. In: *Myocardial infarction at young age*, hrsg. von Roskamm, H., 122. Springer, Berlin 1981.
4. **De Feyter Pim J. u. Mitarb.:** Effects of spontaneous and streptokinase-induced recanalization on left ventricular function after myocardial infarction. *Circulation* 67 (1983) 1039.
5. **Ganz, W. u. Mitarb.:** Nonsurgical reperfusion in evolving myocardial infarction. *J. Amer. Coll. Cardiol.* 1 (1983) 1247.
6. **Gohlke, H. u. Mitarb.:** Coronary angiographic findings and risk factors in postinfarction patients under the age of 40. In: *Myocardial infarction at young age*, hrsg. von Roskamm H., 61. Springer, Berlin 1981.
7. **Hlatky, M. u. Mitarb.:** Natural history of patients with single vessel disease suitable for PTCA. *Amer. J. Cardiol.* 52 (1983) 221.
8. **Kennedy, J. W.:** Intracoronary streptokinase in acute MI: Report from the society for cardiac angiography registry. *Circulation* 68 Suppl. III (1983) 121.
9. **Kent, K. M. u. Mitarb.:** Prognosis of asymptomatic or mildly symptomatic patients with coronary artery disease. *Amer. J. Cardiol.* 49 (1982) 1823.
10. **Maddahi, J. u. Mitarb.:** Coronary thrombolysis with intravenous streptokinase salvages jeopardized myocardium in evolving myocardial infarction: assessment by quantitative Tl-201 Imaging. *Circulation* 68 Suppl. III (1983) 120.
11. **Mathey, D. G. u. Mitarb.:** Nonsurgical coronary artery recanalization in acute transmural infarction. *Circulation* 63 (1983) 489.
12. **Rentrop, P. u. Mitarb.:** Selective intracoronary thrombolysis in acute myocardial infarction and unstable angina pectoris. *Circulation* 63 (1981) 304.
13. **Rogers, W. J. u. Mitarb.:** Prospective randomized trial of intravenous and intracoronary streptokinase in acute myocardial infarction. *Circulation* 68 (1983) 1051.
14. **Saltups, A., Boxall, J., Ho, B.:** Intracoronary vs. intravenous streptokinase in acute myocardial infarction. *Circulation* 68 Suppl. III (1983) 119.
15. **Salvi, A. u. Mitarb.:** Myocardial reperfusion after acute occlusion of the left main coronary artery. *Amer. J. Cardiol.* 51 (1983) 1791.
16. **Schröder, R. u. Mitarb.:** Intravenous short-term infusion of streptokinase in acute myocardial infarction. *Circulation* 67 (1983) 536.
17. **Schwarz, F. u. Mitarb.:** Intracoronary thrombolysis in acute myocardial infarction: Duration of ischemia as a major determinant of late results after recanalization. *Amer. J. Cardiol.* 50 (1982) 933.
18. **Streptokinase** in acute myocardial infarction. European Cooperative Study Group for Streptokinase Treatment in acute myocardial infarction. *New Engl. J. Med.* 301 (1979) 797.
19. **Weinstein, J.:** The international registry to support approval of intracoronary streptokinase thrombolysis in the treatment of myocardial infarction. Assessment of safety and efficacy. *Circulation* 68 Suppl. I (1983) 61.
20. **De Wood, M. A. u. Mitarb.:** Prevalence of total coronary occlusion during the early hours of transmural myocardial infarction. *New Engl. J. Med.* 303 (1980) 897.